

GENESIS HORSE BREEDING

Route de la Garenne, Domaine de la Mare Barbaut,

78490 Mareil le Guyon, France

06.68.81.01.89



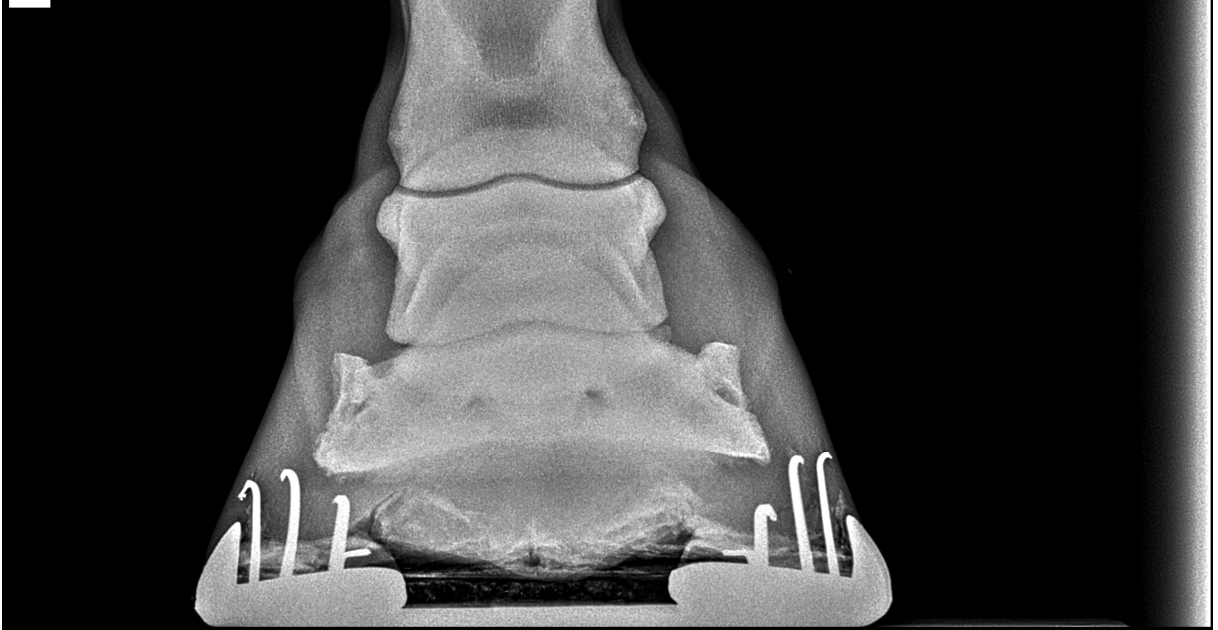**FIORIELLO
SPORT HORSES**

GAELE DE GREE

X-RAYS - 14.02.2024

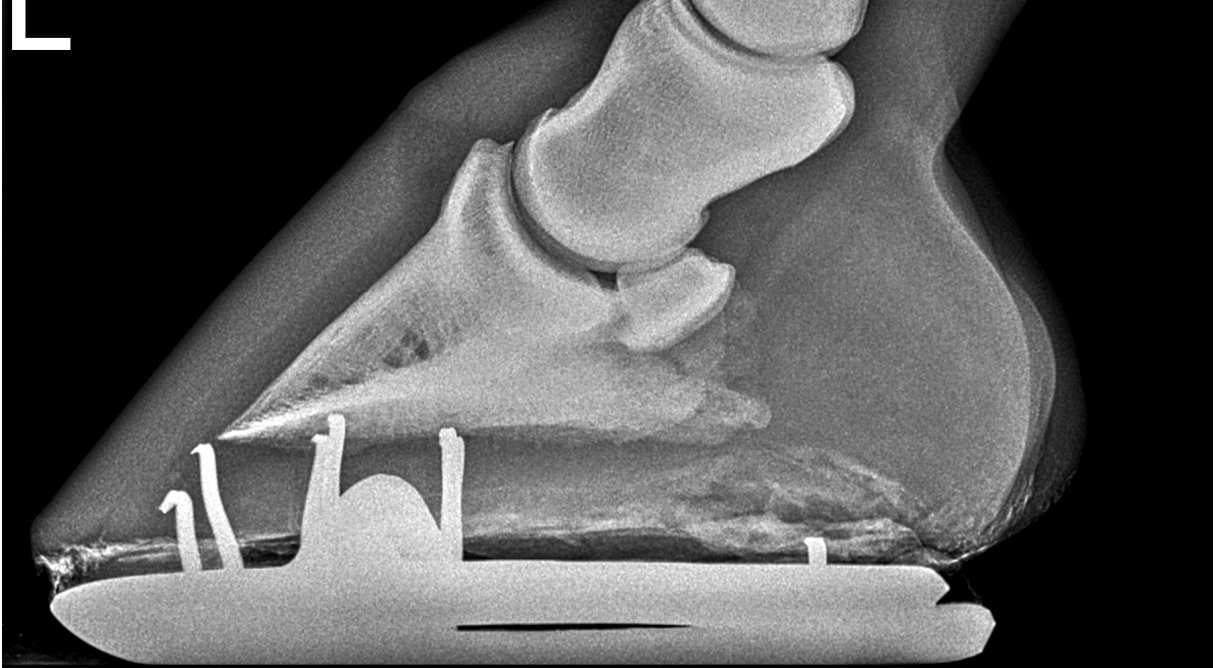
ID : Gaelle de Gree
Nome : Fiorello
Data di nascita :
@/0Y

1 - 1
Passo : Forefoot DP
Data esame : 2/14/2024
Ora esame : 11:14:49



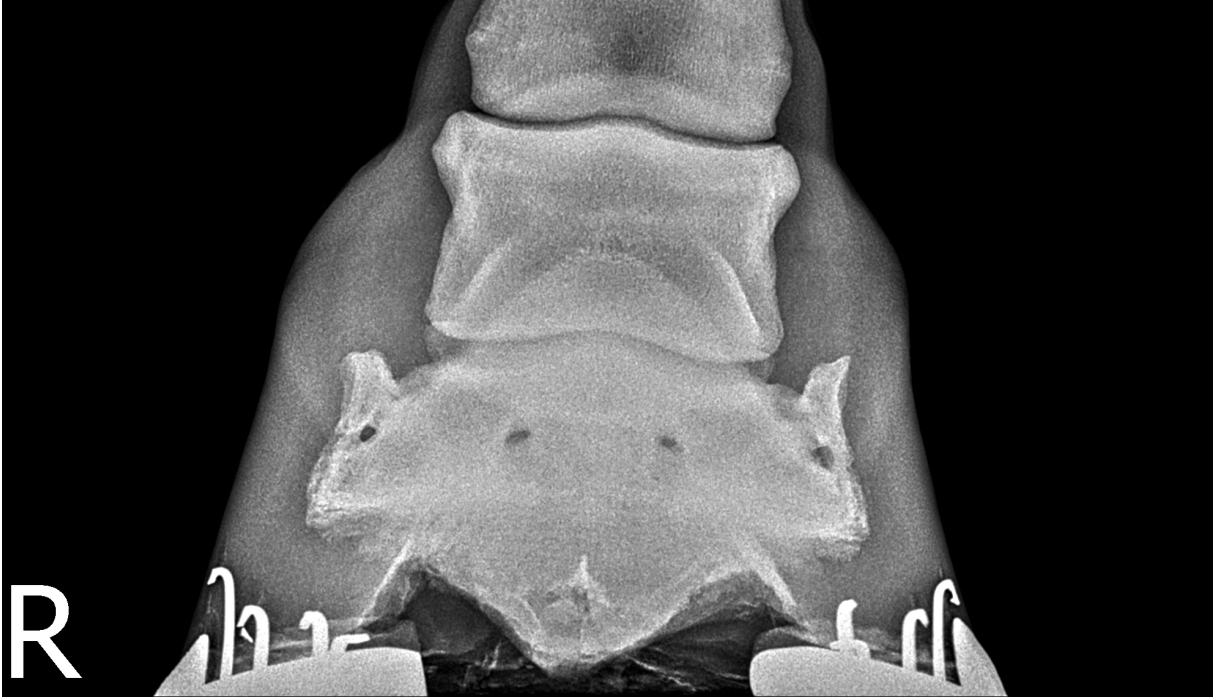ID : Gaelle de Gree
Nome : Fiorello
Data di nascita :
@/0Y

1 - 2
Passo : Forefoot LAT
Data esame : 2/14/2024
Ora esame : 11:14:49



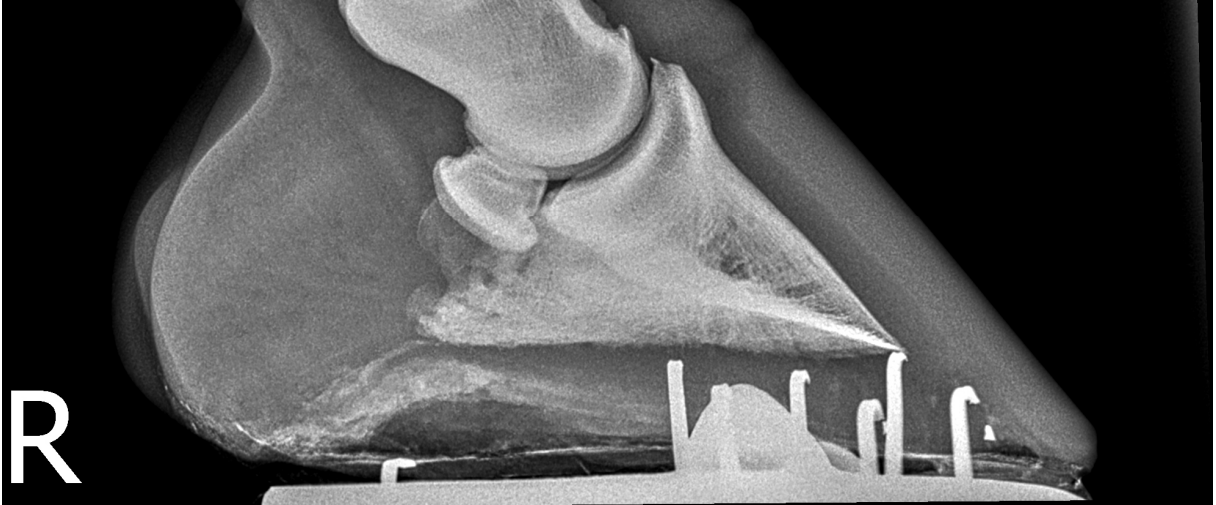ID : Gaille de Gree
Nome : Fiorello
Data di nascita :
0/0Y

1 - 3
Passo : Forefoot DP
Data esame : 2/14/2024
Ora esame : 11:14:49



ID : Gaille de Gree
Nome : Fiorello
Data di nascita :
0/0Y

1 - 4
Passo : Forefoot LAT
Data esame : 2/14/2024
Ora esame : 11:14:49



ID : Gaelle de Gree

Nome : Fiorello

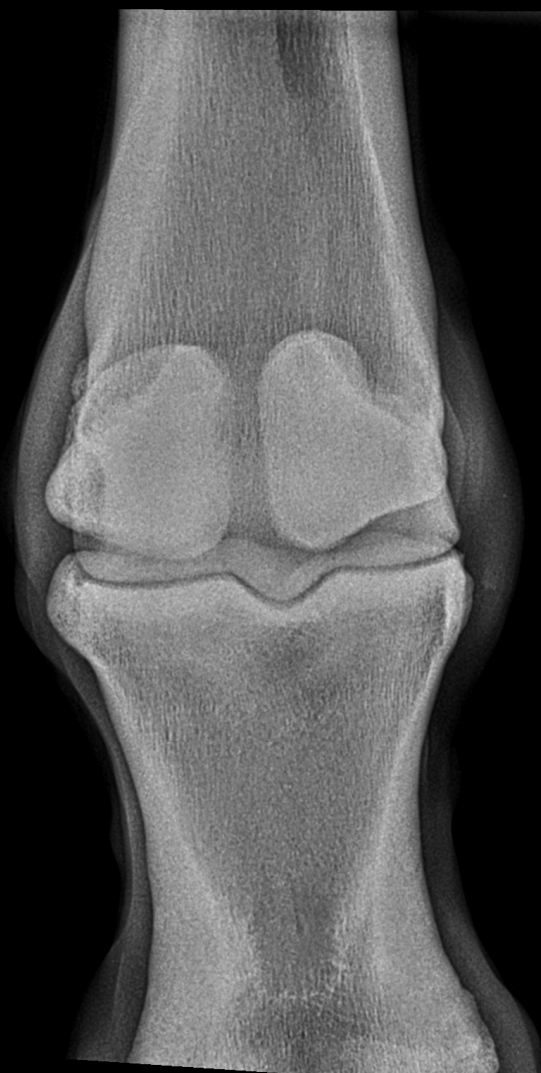Data di nascita :
0/0Y

2 - 1

Passo : Fetlock of forelimb DP

Data esame : 2/14/2024

Ora esame : 11:14:49



ID : Gaelle de Gree

Nome : Fiorello

Data di nascita :

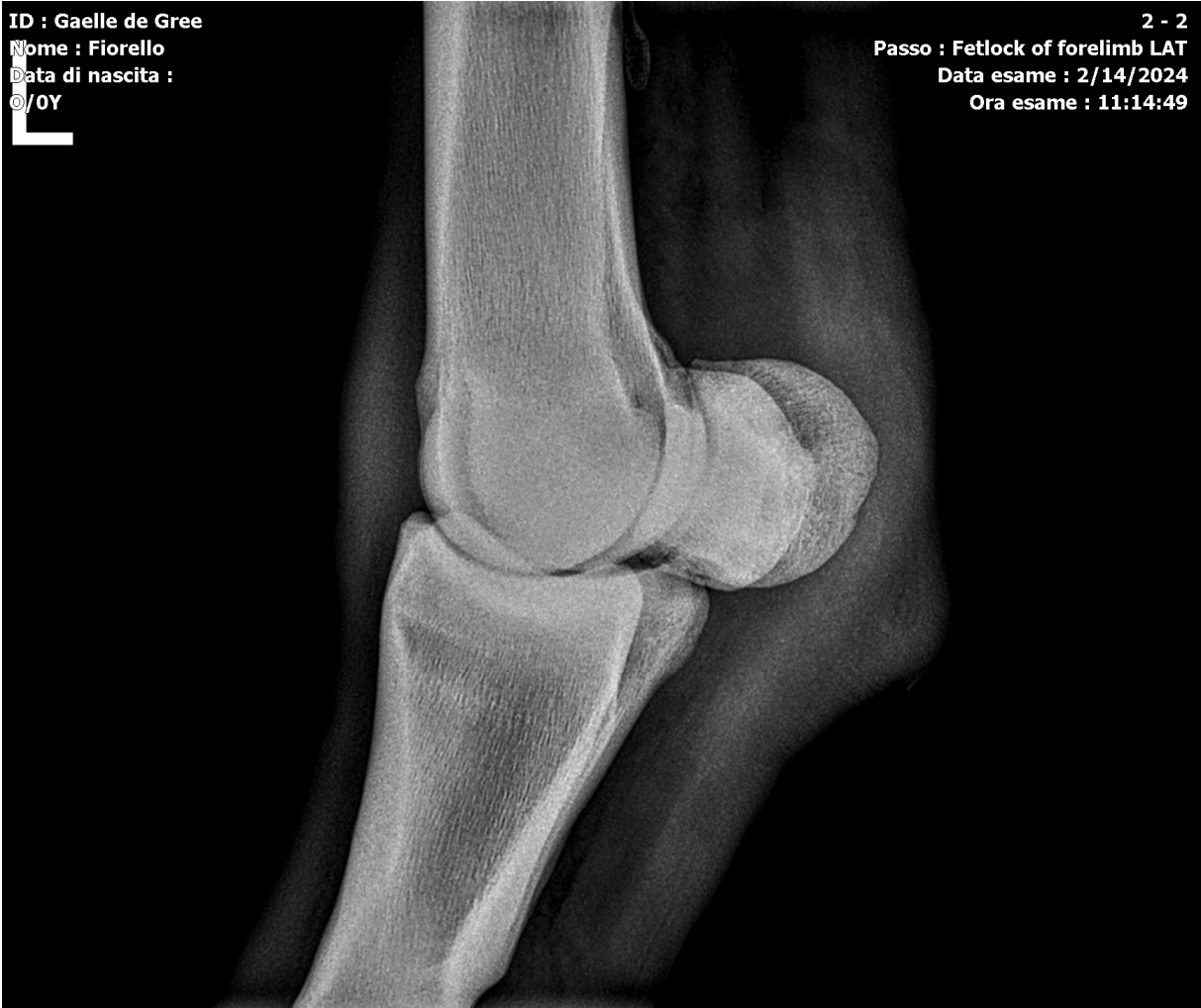@/0Y

2 - 2

Passo : Fetlock of forelimb LAT

Data esame : 2/14/2024

Ora esame : 11:14:49



ID : Gaelle de Gree

Nome : Fiorello

Data di nascita :

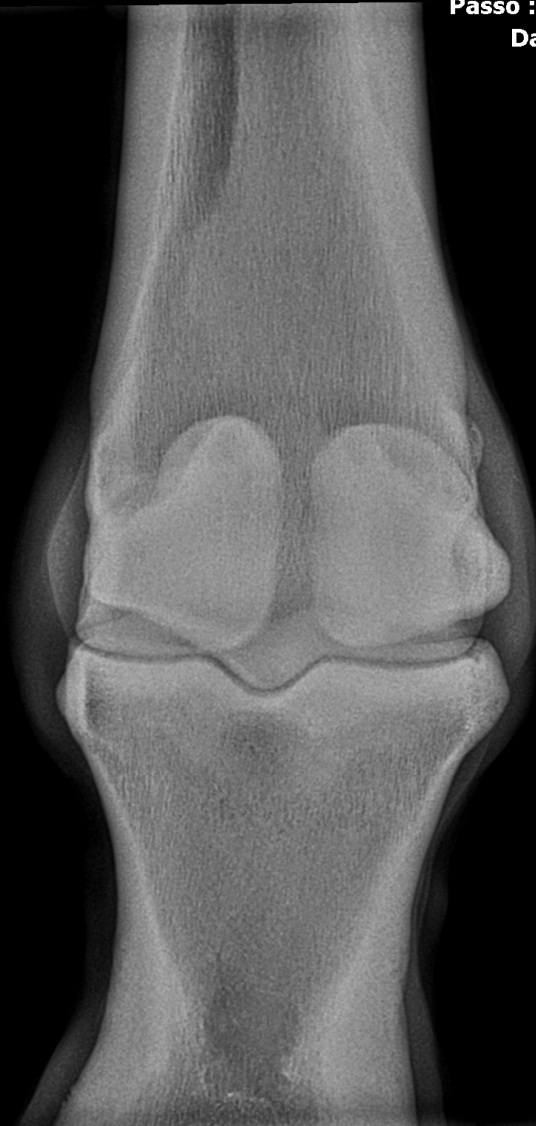0/0Y

2 - 3

Passo : Fetlock of forelimb DP

Data esame : 2/14/2024

Ora esame : 11:14:49



R

ID : Gaelle de Gree
Nome : Fiorello
Data di nascita :
0/0Y

2 - 4
Passo : Fetlock of forelimb LAT
Data esame : 2/14/2024
Ora esame : 11:14:49

R

A lateral radiograph of a horse's fetlock joint. The image shows the distal radius and ulna on the left, the third metacarpal bone in the center, and the proximal third metatarsal bone on the right. The fetlock joint is clearly visible between the third metacarpal and the proximal third metatarsal. The bones are well-defined against a dark background.

ID : Gaelle de Gree

Nome : Fiorello

Data di nascita :

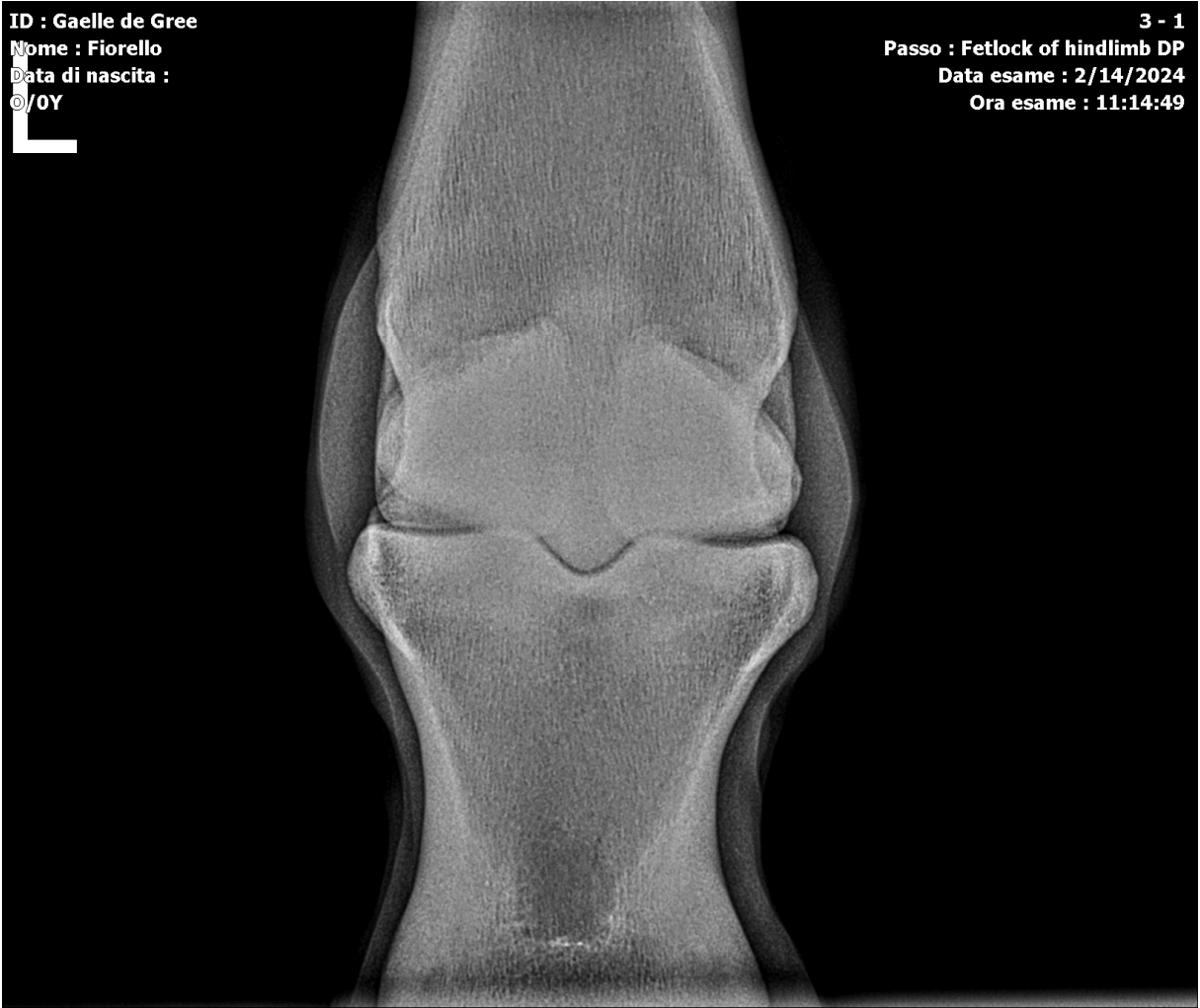©/0Y

3 - 1

Passo : Fetlock of hindlimb DP

Data esame : 2/14/2024

Ora esame : 11:14:49



ID : Gaele de Gree

Nome : Fiorello

Data di nascita :

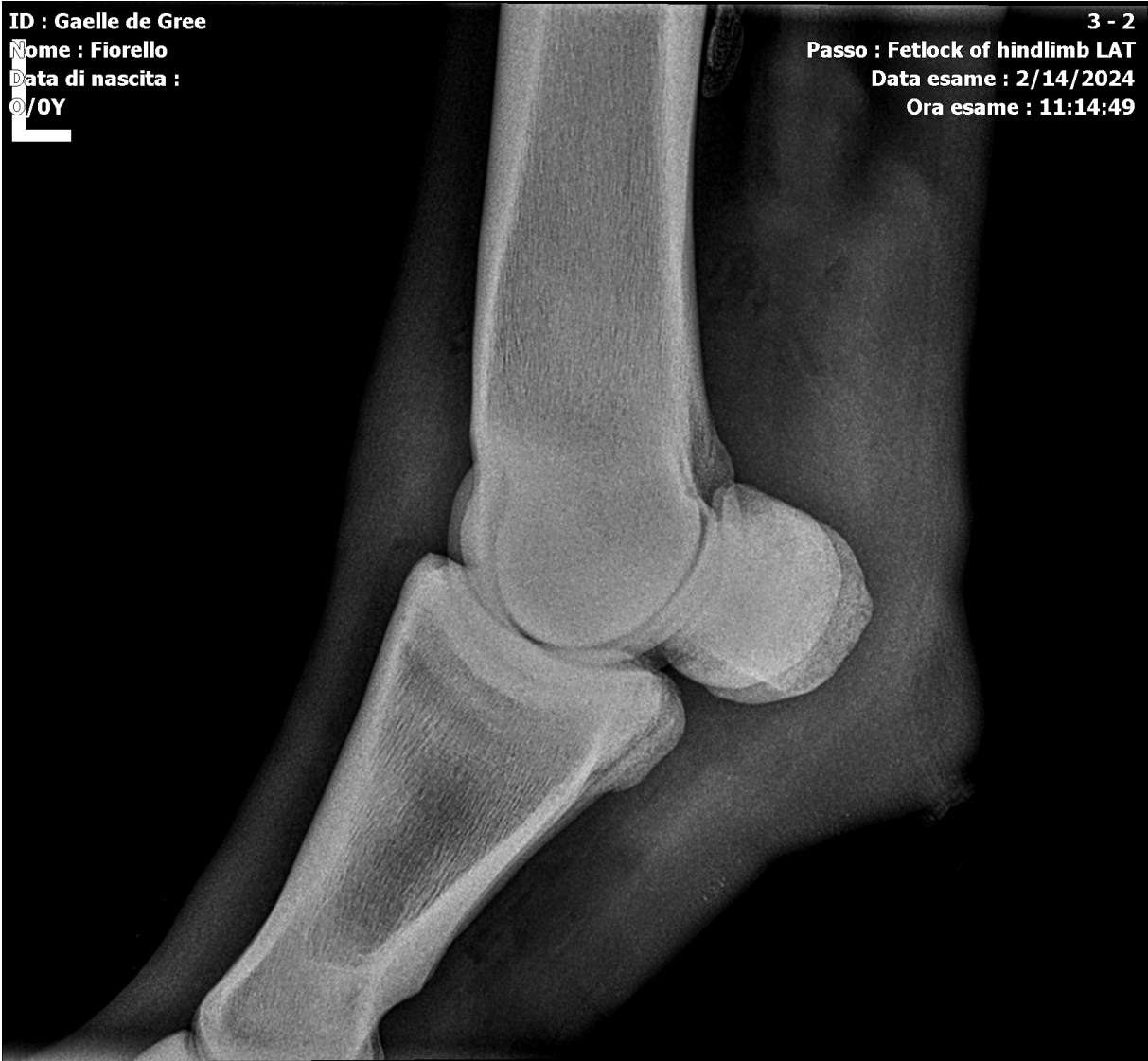©/0Y

3 - 2

Passo : Fetlock of hindlimb LAT

Data esame : 2/14/2024

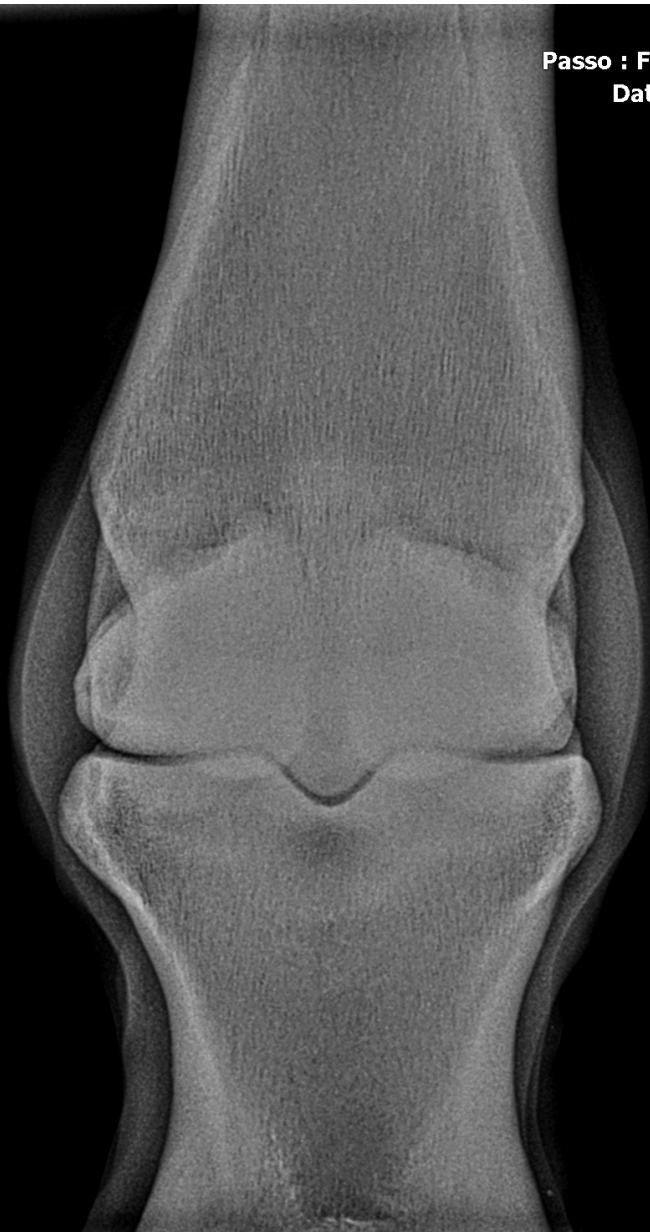Ora esame : 11:14:49



ID : Gaelle de Gree
Nome : Fiorello
Data di nascita :
0/0Y

3 - 3
Passo : Fetlock of hindlimb DP
Data esame : 2/14/2024
Ora esame : 11:14:49

R



ID : Gaelle de Gree
Nome : Fiorello
Data di nascita :
0/0Y

3 - 4
Passo : Fetlock of hindlimb LAT
Data esame : 2/14/2024
Ora esame : 11:14:49

R

A lateral radiograph of the fetlock joint of the hindlimb. The image shows the distal end of the cannon bone (metacarpal III) articulating with the proximal end of the third phalanx (P3). The sesamoid bones are visible on either side of the joint. The joint space is clearly defined, and the surrounding soft tissue structures are visible. The letter 'R' is positioned in the bottom left corner of the image.